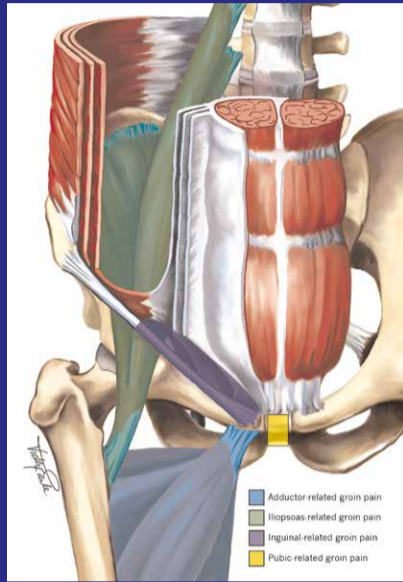


LIESBLESSURES BIJ SPORTERS

Classificatie liesblessures (Weir et al., 2015)

- 1 Gedefinieerde entiteiten
 - a. Adductor-gerelateerd
 - b. Lieskanaal-gerelateerd
 - c. Iliopsoas-gerelateerd
 - d. Os pubis-gerelateerd
- 2 Heupgerelateerd
- 3 Andere oorzaken

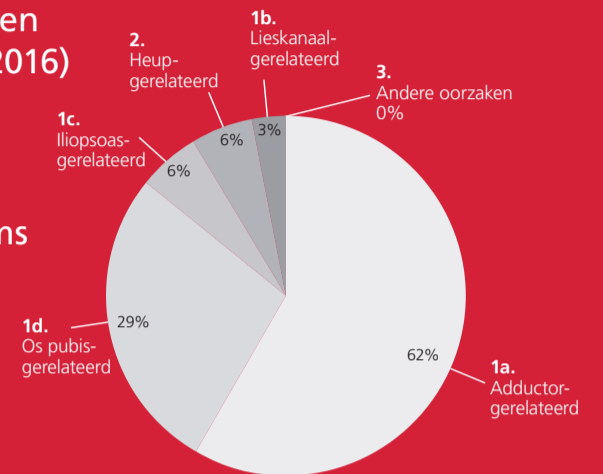


GRoin Injury Prevention (GRIP) studie: onderzoek naar liesblessures bij profvoetballers

Deelnemers:
> 300 spelers uit de Eredivisie en Jupiler League (seizoen 2015-2016)

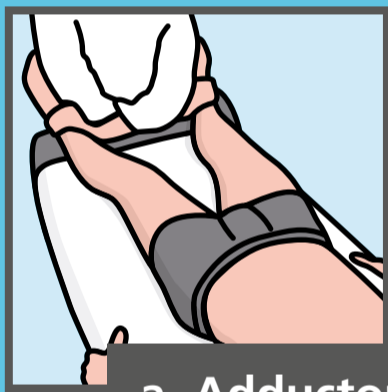Resultaten:
37 liesblessures, opgelopen door 29 voetballers van 9 teams

Gerapporteerde diagnoses: zie cirkeldiagram



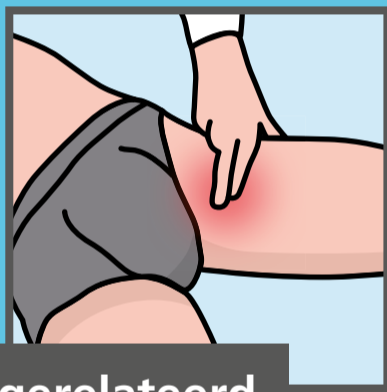1 Gedefinieerde entiteiten

Criteria voor diagnosestelling:

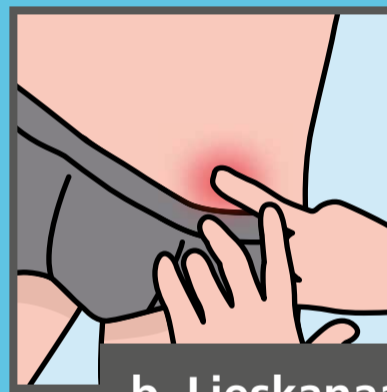

a. Adductor-gerelateerd

Pijn weerstandstest adductoren



Lokale palpatiepijn adductoren



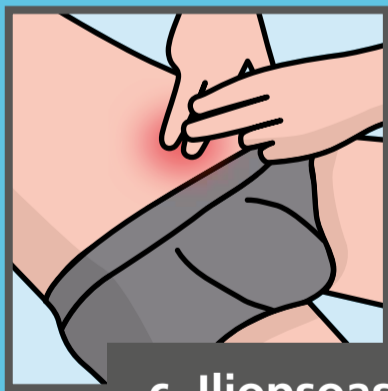b. Lieskanaal-gerelateerd

Pijn in de regio lieskanaal

Palpatiepijn in het lieskanaal

Geen hernia inguinalis (liesbreuk) – anders is de diagnose hernia inguinalis

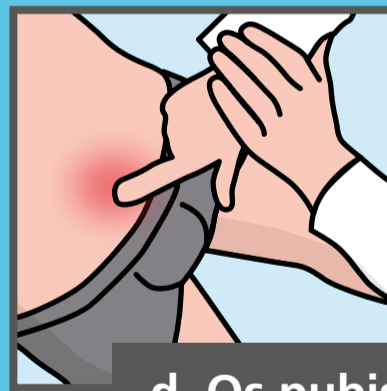Waarschijnlijker indien:
- Pijn bij drukverhoging (hoesten, niezen of persen)
- Pijn bij sit-up



c. Iliopsoas-gerelateerd

Lokale palpatiepijn iliopsoas (in de buikwand of bij de insertie op het trochanter minor)

Waarschijnlijker indien:
- Pijn bij heupflexie tegen weerstand
- Pijn bij rektest heupflexoren



d. Os pubis-gerelateerd

Palpatiepijn symfyse en aangrenzende bot

Geen specifieke provocatietest

2 Heupgerelateerde liesblessures

Deze categorie wordt vaak over het hoofd gezien. De heuprotaties, FABER (Flexie, Abductie, Exorotatie) en FADIR (Flexie, Adductie, Endorotatie) pijnprovocatietesten kunnen goed worden gebruikt om (bij negatieve testuitslagen) uit te sluiten dat de klachten van de heup afkomstig zijn. Als deze testen positief zijn, dan is dit niet bewijzend voor een heupgerelateerde liesblessure maar kan betrokkenheid van de heup in ieder geval niet worden uitgesloten. Aanvullend onderzoek kan dan worden overwogen.

3 Andere oorzaken liesblessure

Bijvoorbeeld:

- Vermoeidheidsbreuk van het bovenbeen
- Beklemming van een gevoelszenuw
- Bot- en gewrichtsaandoeningen (bij jonge adolescenten)
- Aandoeningen van organen in de buik
- Tumoren